薬剤関連顎骨壊死（MRONJ）
についてのQ&A

口腔ケア読本

〈補完〉



お口の中に気になることがおありの方
薬剤関連顎骨壊死の発症が心配な方は

▶骨粗鬆症やがんの治療を行う主治医の先生にご相談ください

【かかりつけ歯科がある場合】
主治医の先生とかかりつけの歯科医院にご相談ください

横浜市歯科医師会
TEL.0120-814-594

横浜市歯科医師会　周術期連携　検　索
https://www.yokohama-oralcare.com/

令和6年3月発行
※この冊子は横浜市補助事業により作成されたものです。

周術期等口腔機能管理と医科歯科連携

全身麻酔手術や化学療法（抗がん剤）、放射線治療の前後、緩和ケアの際に口腔のケアを行って、**入院期間の延長・肺炎や創部の感染リスクの増大・歯の脱落等**の**治療中の思わぬトラブルを予防することを目標とします。**

連携先の歯科医院

地域の歯科医院と一緒に病院の中の歯科外来が関わることもあります

- ☐ 病気の治療に問題となることがないか、お口の中をチェックします。
- ☐ むし歯や歯周病の検査をし、問題があれば治療します。
- ☐ 口腔内の専門的なクリーニングを行います。
- ☐ 患者さんのお口の中の状態や病気の治療内容に合わせて衛生管理方法（セルフケア）を指導します。
- ☐ 病院から依頼があれば、入院先医療機関への訪問診療で口腔機能管理を実施することが可能です。
- ☐ 放射線治療後や抗がん剤治療後は、長引く副作用（唾液減少など）がおこりやすく、長期の療養で体力が低下している場合は細菌感染をおこしやすいため、定期的な歯科受診とメンテナンスが望ましいです。

※周術期等口腔機能管理を行っている**歯科医院の検索**は右のＱＲコードから

横浜市歯科医師会「横浜市周術期連携歯科医院」のサイトへ

横浜市歯科医師会　周術期連携　検　索　https://www.yokohama-oralcare.com/

※地域のかかりつけ歯科の先生へ

がん治療でMRONJへの対応（予防・治療）を行う場合は周術期等口腔機能管理の算定適応があります。骨粗鬆症でビスフォスフォネート製剤の投与を受けている場合は周術期等口腔機能管理料は適応されませんが、医科歯科連携の考え方はこちらを参考にしてください。

効果的な口腔機能管理のためには

お口の中の状態を良好なものにするために、**入院や治療開始の予定日よりも、少なくとも２週間以上前の歯科受診**をお勧めします。

患者さんご自身

主治医による診療情報提供書を持って、歯科を受診します。

歯科医の評価にもとづき、周術期等口腔機能管理としての歯科治療や口腔衛生指導を受けます。

入院や治療の開始までに歯科医による診療情報提供を主治医に提出します。（※歯科医から主治医に直接郵送される場合もあります）

術後の経過や処置の際の注意点等がある場合、診療情報提供書を持って、歯科を受診します。

治療を受ける病院

病気についての検査、診断、治療計画を行います

治療方針に基づいて

主治医が歯科受診をお勧めします。受診する歯科医院を指定、紹介される場合もあります。

入　院
↓
手 術 等
↓
退　院

外来通院

健口のヒント

病気の治療や手術の後も、むし歯・歯周病の治療や予防としてかかりつけ歯科での口腔管理を継続しましょう！

地域連携拠点病院 と 横浜市歯科医師会 が連携

横浜市歯科医師会では患者さんへ質の高い治療を提供し、QOL（Quality of Life：生活の質）を向上させるために、地域連携拠点病院との間でさまざまな連携を行っています。

2021年度事業で作成した「口腔ケア読本　改訂版」は手術やがん治療の際に口腔の状態が影響して生じる合併症や、お口に生じる副作用へ対応するための周術期等口腔機能管理を知っていただくように、病院や歯科医院の先生方のもとで広く活用されています。

近年では骨粗鬆症（こつそしょうしょう）や骨悪性腫瘍の治療に用いる薬剤の副作用である「薬剤関連顎骨壊死（MRONJ（ムロンジェイ））」が患者さんのQOLや病気の治療を妨げる要因として問題視されています。薬剤関連顎骨壊死を予防しつつ、骨粗鬆症や骨悪性腫瘍による骨折などの問題を予防するための治療を継続していくためには、医師、歯科医師、薬剤師の連携がとても大切です。

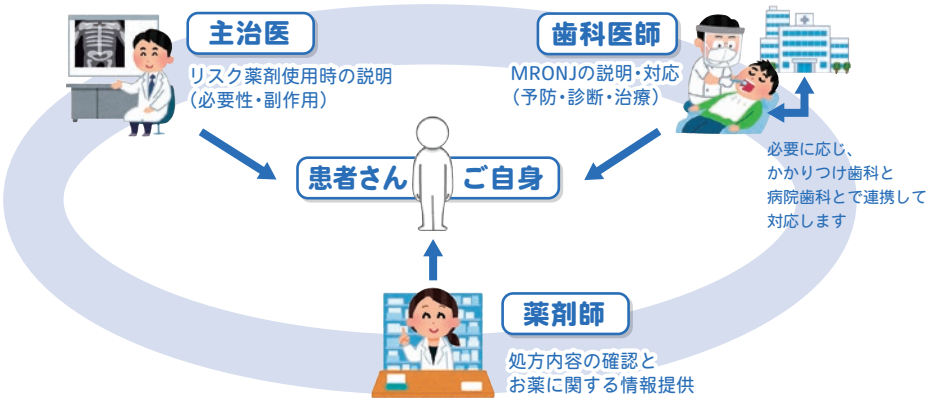

この「口腔ケア読本」は、

骨粗鬆症や骨悪性腫瘍の治療を受ける患者さんが、薬剤関連顎骨壊死に関する疑問を少しでも解消し、安心して治療を継続できるようにするために知っておいていただきたいことをまとめました。患者さんご自身にも、医療従事者の方にもぜひご一読いただき、病気の治療と顎骨壊死の予防、対応の両面でお役立ていただければ幸いです。

ご自身のご病気のことを教えてください!!

薬剤関連顎骨壊死を起こさず、患者さんご自身が安全に治療を受けていただくためには担当医師、薬剤師らとあなたの病気やお薬について情報共有することが必要です。
以下の病気等で治療中、もしくはこれから治療を開始される方は担当する歯科医師へご相談ください。

- ☑ 骨粗鬆症（こつそしょうしょう）
- ☑ 多発性骨髄腫
- ☑ がんの骨転移
- ☑ 関節リウマチ

薬剤関連顎骨壊死の Q&A
目次

Q.1 薬剤関連顎骨壊死とはどのような病気でしょうか？ …… P.5
Q.2 どんなお薬が原因となるのでしょうか？ …… P.6
Q.3 骨粗鬆症の治療に、顎骨壊死を起こすかもしれないお薬が必要となるのはなぜですか？ …… P.7
Q.4 がんの治療に、顎骨壊死を起こすかもしれないお薬が必要となるのはなぜですか？ …… P.8
Q.5 薬剤関連顎骨壊死を起こす可能性のある薬剤を開始します。その前にどのような口腔管理を行ったらよいのでしょうか？ …… P.9
Q.6 薬剤関連顎骨壊死を起こす可能性のある薬剤の投与中に歯科治療が必要になりました。どのような注意が必要でしょうか？ …… P.10
Q.7 薬剤関連顎骨壊死の症状と重症度はどのようなものでしょうか？ …… P.11-14
Q.8 薬剤関連顎骨壊死になってしまいました。どのような治療を行うのでしょうか？ …… P.15-16
かかりつけ歯科受診のススメ …… P.17
横浜市在宅歯科医療連携室のご案内 …… P.18

薬剤関連顎骨壊死とはどのような病気でしょうか？

病気の治療に必要な薬剤の副作用により、本来歯肉でおおわれているはずの顎骨（がっこつ）が歯肉から露出したり、微生物の感染による炎症を起こしたりする病気です。
正式名称は日本語では**「薬剤関連顎骨壊死」**と言いますがその英語表記「**M**edication-**R**elated **O**steo**n**ecrosis of the **J**aw」から「**MRONJ**（ムロンジェイ）」とも呼ばれています。
また、骨の『壊死』とは、血液供給が障害されることで骨の一部分が死んでしまうことを示します。

「痛み」「腫れ」「出血」「排膿」「知覚異常」などの症状や壊死骨内の歯牙の脱落をきたすことで、不快な症状や、お口の機能の低下をもたらす場合もあります。

壊死した下顎骨が歯茎から露出しています（➡の範囲）。
壊死骨の中の歯はグラグラになっているため固定しています。

回答者 光永 幸代 先生
神奈川県立がんセンター　歯科口腔外科

どんなお薬が原因となるのでしょうか？

薬剤関連顎骨壊死は2003年に初めて報告されましたが、とくに骨修飾薬である「ビスフォスフォネート製剤」と「抗RANKLモノクローナル抗体製剤」がその代表的な原因薬剤として知られています。これらの薬剤は内服薬だけでなく、点滴や注射など病院受診時に投与されるものもあります。

代表的な原因薬剤	一般名	商品名
ビスフォスフォネート製剤	アレンドロン酸	経口製剤：ボナロン®、フォサマック® 静注製剤：ボナロン®　注射製剤：テイロック®
	イバンドロン酸	経口製剤：ボンビバ®　静注製剤：ボンビバ®
	リセドロン酸	経口製剤：アクトネル®、ベネット®
	ミノドロン酸	経口製剤：ボノテオ®、リカルボン®
	ゾレドロン酸	静注製剤：ゾメタ®、リクラスト®
抗 RANKL モノクローナル抗体製剤	デノスマブ	注射製剤：ランマーク®、プラリア®
ヒト化抗スクレロスチンモノクローナル抗体製剤	ロモソズマブ	注射製剤：イベニティ®

※上記以外の抗悪性腫瘍薬や免疫調整薬などに関連した顎骨壊死の発症も報告があります

10万人あたりの1年間のMRONJ発症率（2016～2020年に広島県呉市で行われた調査より）	
高用量ビスフォスフォネート製剤	1602.2 人
低用量ビスフォスフォネート製剤	135.5 人
高用量デノスマブ	3084.8 人
低用量デノスマブ	124.7 人
上記 2 剤未使用者	5.1 人

これらの薬剤を使用すれば必ず顎骨壊死を起こすということではありません。口腔衛生不良や顎骨への侵襲的刺激、全身の免疫低下、喫煙や飲酒習慣などといった薬剤以外のリスク要因もあります。Q5以降でお示しする注意点に気を付けていただき、薬剤以外のリスクを減らすことで、副作用である顎骨壊死を起こすことなく薬剤の「作用」による恩恵を得続けることも期待できます。

回答者 光永 幸代 先生
神奈川県立がんセンター　歯科口腔外科

骨粗鬆症（こつそしょうしょう）の治療に、顎骨壊死を起こすかもしれないお薬が**必要となるのはなぜですか？**

骨粗鬆症（こつそしょうしょう）は、骨強度が低下し、骨折しやすくなる状態です。自覚症状がないことが多いのですが、骨折を予防する目的の治療が必要になります。

骨は一度出来上がったらそのままではなく、古くなった骨を吸収（破壊）しながら新しい骨を形成して新陳代謝を繰り返しています。これを骨の再構築（リモデリング）といいます。正常の骨では、骨の「形成」と「吸収」のバランスが保たれることにより、丈夫な骨が維持されています。ところが、骨粗鬆症では骨「吸収（破壊）」が骨「形成」を上回った状態になり、骨の破壊が進んで骨が脆くなります。

MRONJ誘発リスク薬剤のビスフォスホネート製剤やデノスマブは骨吸収抑制剤とよばれ、骨の「吸収（破壊）」を抑え、骨量（骨密度）を増やす働きがあります。つまり、骨吸収と骨形成のバランスを整えて丈夫な骨を作り、骨折を予防するために必要な治療薬になります。

骨（ほね）の再構築のバランス

回答者 熊谷 研 先生
横浜市立大学附属病院　整形外科

がんの治療に、顎骨壊死を起こすかもしれないお薬が**必要となるのはなぜですか？**

がんは進行すると全身のさまざまな臓器に転移しますが、骨は転移しやすい臓器の一つです。骨転移は主に肺がん、乳がん、前立腺がんでみられますが、疼痛、病的骨折、脊髄圧迫による神経障害、高カルシウム血症などさまざまな合併症を起こします。その結果、がん治療が続けられず治療成績を悪化させたり、本人の生活の質（QOL）を低下させうる、注意すべき病態です。

骨転移を抑制するためには、もとのがんの治療とあわせて、支持療法として骨修飾薬の適切な使用が重要です。ビスフォスフォネート薬であるゾレドロン酸（ゾメタ®）および抗RANKLモノクローナル抗体製剤であるデノスマブ（ランマーク®）が使用されます。日本ではいずれも悪性腫瘍の骨転移または多発性骨髄腫の骨病変に保険承認となっていますが、多発性骨髄腫では抗腫瘍効果（がんの抑制効果）も示されており、より積極的に導入されます。

いずれの薬剤も、緊急で使用する場合を除き原則歯科併診を行い、MRONJのリスク評価および歯科治療介入を行ってから使用します。

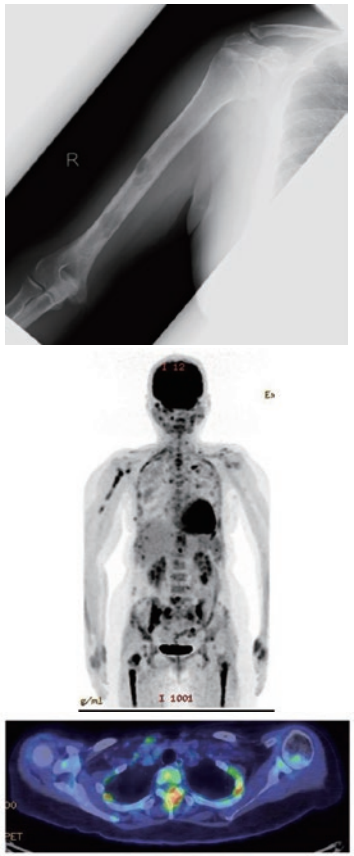

（写真上段）多発性骨髄腫の溶骨性病変による、打ち抜き像
（写真中下段）多発性骨髄腫患者における全身の溶骨性病変のPET/CT所見

回答者 髙橋 寛行 先生
神奈川県立がんセンター　血液・腫瘍内科

Q.5 薬剤関連顎骨壊死を予防するためには

薬剤関連顎骨壊死を起こす可能性のある薬剤を開始することになりました。

その前にどのような**口腔管理**を行ったらよいのでしょうか？

重要なことは薬剤が開始されたら歯を抜かないですむようにしておくことです。抜歯の原因は重度の歯周病、進行したう蝕（根尖病変を有する歯や残根）が主なものです。治療しても治る見込みのない歯、すなわち残しておくだけで顎骨壊死発症の原因となる、いわゆる「悪い歯」は抜歯しておくことです。抜歯となる可能性の低い歯はしっかりと残せるように治療しておきましょう。そして適切な口腔衛生管理ができるように歯科医師や歯科衛生士から指導を受けましょう。

歯肉や口腔粘膜のキズが発症の原因となることもあります。キズの原因は合わない義歯、歯の詰め物・被せ物の鋭縁であることが多く、口腔内の乾燥によりキズのつくリスクが高まります。また、口蓋隆起や下顎隆起といわれる骨が突出した隆起（写真最下段）も硬い食物などでキズがつきやすい状態です。不具合のある義歯や詰め物・被せ物の調整や作り直してもらうことが必要です。口腔粘膜の乾燥については水分摂取・うがいや保湿剤を適用してください。骨隆起についてはリスクを評価し、除去（形成術）の必要性を検討してください。

いずれもかかりつけの歯科医師に相談し、適切に処置・管理してもらうことが重要です。

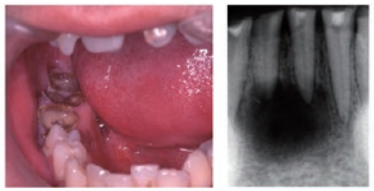

進行したう蝕（残根）
う蝕に継発して生じた根尖病変

進行した歯周病（重度歯周炎）

「ダメな歯」はきちんと抜歯しましょう。

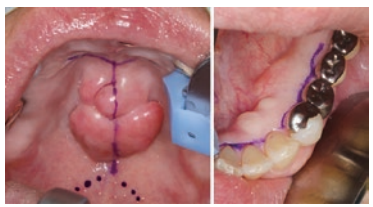

口蓋隆起　　左下顎隆起
（写真中の青線は手術時の切開線）

回答者 根岸 明秀 先生
横浜医療センター　歯科口腔外科

Q.6 薬剤関連顎骨壊死を予防するためには

薬剤関連顎骨壊死を起こす可能性のある薬剤を投与されているのですが、歯科治療が必要になりました。

どのような**注意が必要**でしょうか？

一般的なう蝕治療や歯周病管理は問題なくできることが多いです。歯を削って詰めたり被せたり、根の治療、歯石除去は適切に行えば問題ありません。口腔内に骨が露出するような治療、すなわち抜歯、深いところの歯石除去や歯肉を剥がすような口腔内小手術は避けた方が良いでしょう。このような事態にならないよう投与開始前に歯科医師・歯科衛生士による口腔内の評価・治療を受けておくことが重要です。

抜歯や口腔内小手術については、骨粗鬆症（こつそしょうしょう）に対し経口薬の投与を受けている患者さんの場合、適切な口腔衛生管理と術前後の抗菌薬使用で、休薬しないでもほぼ問題なく実施できます。しかし、糖尿病や自己免疫疾患、人工透析中など顎骨壊死発症のリスク因子がある場合は注意が必要です。一方、がんの骨転移に対する注射薬の場合、顎骨壊死発症のリスクは高いため抜歯しないですむ方法を検討する方が良いでしょう。

インプラント治療についても埋入手術は骨が露出する手術です。骨粗鬆症に対する経口薬の場合は、他のリスク因子がなければ問題なくできることが多いようですが、骨転移に対する注射薬の場合は、他の治療法を検討した方が良いとされています。

顎骨壊死を起こすような薬剤を投与してからも歯を長く残せるように、そしていわゆる「悪い歯」にならないような口腔管理は重要です。ご自身によるセルフケアにくわえ、歯科医師・歯科衛生士によるプロフェッショナルケアを継続してください。

回答者 根岸 明秀 先生
横浜医療センター　歯科口腔外科

薬剤関連顎骨壊死の**症状と重症度**は どのようなものでしょうか？

薬剤関連顎骨壊死（MRONJ）の診断基準

以下の3項目を満たした場合にMRONJと診断されます。

❶ ビスフォスフォネート製剤や抗RANKLモノクローナル製剤またはそれに合わせて免疫療法、抗血管新生療法による治療歴がある。

❷ 8週間以上持続して、口腔・顎・顔面領域に骨露出を認める。または口腔内や口腔外から瘻孔を8週間以上認める。

❸ 顎の骨への放射線治療がされていない。また顎骨の病変ががんや転移でない。

MRONJの症状とステージ

ステージ1　無症状で細菌感染を伴わない骨露出・骨壊死。または骨を触知できる瘻孔を認める。

○ 下顎隆起（下あごの内側の隆起）や顎舌骨筋線後方（下あご内側後方）の骨露出が根尖病変や埋伏歯による感染を否定できる

○ 義歯性潰瘍由来

○ 歯性感染がない歯の自然脱落

○ 抜歯後ドライソケット様で排膿なし

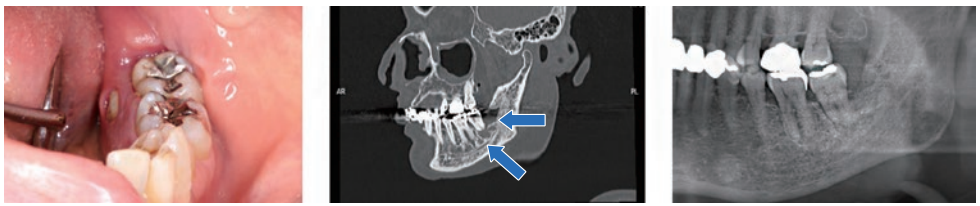

左下奥歯の内側後方に骨露出あり。
通常のエックス線写真（パノラマ）では不明瞭ですが、CTで骨吸収（矢印）が確認されます。

ステージ2　感染や炎症を伴う骨露出・骨壊死。骨を触知できる瘻孔を認める。発赤・疼痛を伴う。

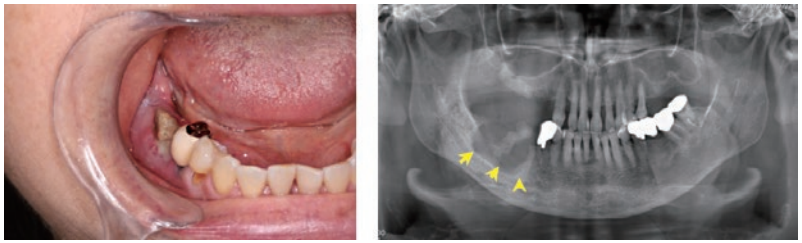

右下小臼歯の後方に骨露出と排膿あり。
肉眼的露出は軽度だが、パノラマ写真では広範囲の骨吸収と腐骨形成（矢印）が確認されます。

ステージ3　下記の症状を伴う骨露出・骨壊死、または骨を触知できる瘻孔を認める。

○ 下顎では骨の下縁や下顎枝（後方の立ち上がり）に至る骨露出・骨壊死

○ 上顎では上顎洞（鼻腔の横の副鼻腔）、鼻腔、頬骨に至る骨露出・骨壊死、鼻・上顎洞口腔瘻（口と繋がる瘻孔）形成

○ 病的骨折（骨壊死により生じる骨折）や口腔外瘻孔

右顔面に発赤と排膿あり。
パノラマ写真で右下顎に病的骨折を認めます。（矢印）

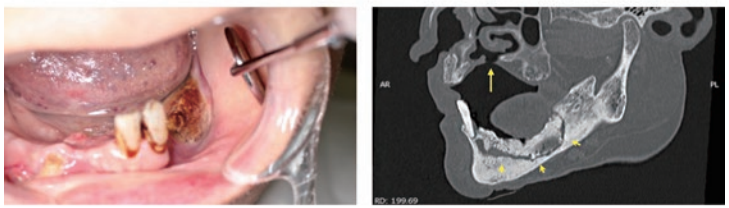

下顎前歯と左下に骨露出あり。
CTでは広範囲の鼻腔と交通する瘻孔（矢印）と下顎下縁に至る腐骨形成（矢印）が確認されます。

MRONJは無自覚に発症することもあるため、この項では医療従事者向けに潜在性・非骨露出型病変(ステージ0*)を解説します。

*ステージ0はMRONJの診断基準を満たさないことや過剰診断への懸念から採用されない機関もありますが、50%がステージ1に移行することが報告されており、本冊子では前駆症状として記載します。

ステージ0

臨床的に骨壊死の確証はないが、以下のような非特異的な症状または臨床所見を呈する患者。

症　状

- ○ 歯が原因と説明出来ない歯または周囲の痛み
- ○ 顎の鈍い骨痛、顎関節部まで放散する痛み
- ○ 副鼻腔の疼痛、上顎洞壁の炎症、粘膜の肥厚
- ○ 神経感覚機能の変化

臨床所見

- ○ 歯の動揺
- ○ 口腔内あるいは口腔外の腫脹

X線画像所見

- ○ 慢性歯周病に起因しない歯槽骨の喪失または吸収
- ○ 抜歯後の新生骨の喪失
- ○ 顎骨/周囲骨の骨硬化像
- ○ 歯根膜の肥厚、不明瞭化

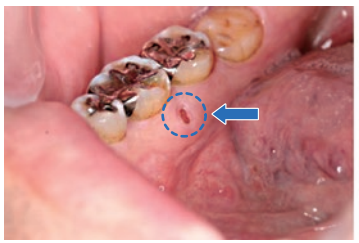

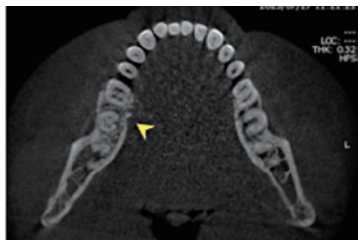

右下第一大臼歯舌側に骨露出を伴わない潰瘍を認めます。
歯科用CTでは同部の歯槽骨の一部喪失(矢印)が確認されます

ステージ0 のMRONJを疑った時には…

ステージ0相当の病変には①可逆性の骨髄炎で保存的治療で治癒するもの②根尖病変に見えるがすでに骨髄炎、骨壊死が存在するものが混在し得ます。
ステージ0の所見や症状を発見した際には患者さんへの十分な説明の上、処方医への情報共有や画像検査や組織検査が行える医療機関との病診連携が必要と考えます。

回答者　來生 知 先生
横浜市立大学附属病院　歯科・口腔外科・矯正歯科

コラム　顎骨壊死検討委員会 ポジションペーパー 2023について

今回改訂されたポジションペーパーの内容について、一部の媒体では「抜歯時のリスク薬剤の休薬は不要」とセンセーショナルに紹介されていますが、「休薬せずに抜歯を行ってもMRONJが発症しない」ことと同義ではありません。
今回のポジションペーパーが**抜歯時に休薬しないことを提案する**に至った根拠として本文に記載されている内容の要約を紹介します。

- ○ 抜歯などの歯槽骨に対する手術の際の休薬の是否について質の高いエビデンスは得られていない
- ○ 抜歯に際しての休薬の利益(MRONJ発症率の低下)を示唆する結果は得られていない
- ○ 抜歯に際しての短期間(術前2か月程度～後)の休薬の害は低用量のデノスマブ投与中においては骨折が増加する可能性が示唆されたが、BP製剤や高用量デノスマブの投与については不明
- ○ 休薬のために抜歯が延期されることによる歯性・顎骨感染の進行の懸念がある
- ○ 休薬が長期に及んだ場合は骨粗鬆症関連骨折のリスクが上昇する

歯科医療従事者、処方医ともポジションペーパーの本文をご一読の上、患者さんへの十分な説明や処置時の適切な対応が行えるように理解を深めていただくことをお勧めします。特に「ステージ0」の概念で紹介したとおり、通常の歯周炎や根尖病変に見えていても不顕性の顎骨壊死や骨髄炎をきたしているケースが混在しています。よって、リスク薬剤投与歴のある患者さんに抜歯適応と判断した際にはリスク薬剤の休薬の是否だけでなく、不顕性の骨髄炎・顎骨壊死が存在している可能性や、処置時の創部の処理にも注意するべきです。また、併存疾患や常用薬による全身的なリスクの把握も必要です。さらに本書Q8で解説したとおり、「抜歯を必要としない」ことを目標とした長期的な口腔管理が望ましいことは言うまではありません。そのためにも処方医と歯科医師とでの連携、情報共有は不可欠と言えます。

▼薬剤関連顎骨壊死の病態と管理：顎骨壊死検討委員会ポジションペーパー 2023
https://www.jsoms.or.jp/medical/pdf/work/guideline_202307.pdf

薬剤関連顎骨壊死になってしまいました。
どのような治療を行うのでしょうか？

薬剤関連顎骨壊死（MRONJ）は歯を支えたりお顔の輪郭を作る骨への微生物による感染や骨そのものの壊死を起こす病気です。そのため、治療としては感染の制御や壊死部分の除去が必要となります。病状に応じて治療方法を選択します。

保存的療法

抗菌薬投与や病変の洗浄などにより、壊死部分を積極的に切除せず治療する方法です。ほとんどの場合入院は不要ですが、治療に長期を要します。

保存的療法	抗菌化学療法	抗菌薬の投与：全身的投与、局所投与、瘻孔や歯周ポケットの洗浄を行う。病状に応じて複数の抗菌薬投与を行ったり、長期の抗菌薬療法を行うことがある。
	洗浄療法	洗口薬の使用、病変部の組織洗浄など。腐骨の自然分離を促進させる。

高気圧酸素療法

高気圧酸素タンクの中で100%酸素を吸入して全身に酸素を供給する治療です。保存的療法や手術療法との併用も可能で、治療効果が上がるという論文報告もあります。

※現在、一部の施設でのみ実施可能

手術療法

壊死部分を取り除く治療方法です。取り除く範囲の大きさや部位によって麻酔方法を選択します。入院や、手術後にお口の機能のリハビリテーションが必要になる場合があります。

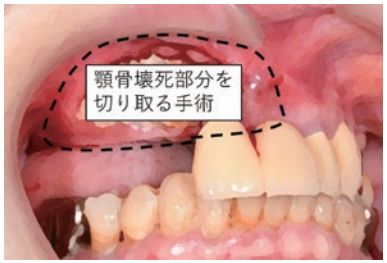

手術療法	腐骨除去術	洗口薬の使用や病変部の組織洗浄で腐骨の自然分離を促進させる。
	壊死骨掻把（そうは）	壊死した顎骨を可及的に掻把して上皮を誘導させ、治癒を促す環境作りを行う。
	顎骨の辺縁切除または区域切除	顎骨の切除範囲を決めて切り落として病変部を排除する。

治療方法の まとめ

- 保存的療法
- 保存的療法 ＋ 高気圧酸素療法
- 手術療法 ＋ 高気圧酸素療法
- 手術療法

病状に応じて治療方法を組み合わせて行います

回答者 亀井 和利 先生
横浜労災病院　歯科口腔外科

コラム 壊死骨が除去された後はどうなるのでしょうか？

手術により壊死した骨を取り除く場合、手術の方法・範囲にもよりますが、顎骨の形態、機能を喪失します。
切除範囲が広い場合、特に下顎の骨の連続性がなくなるような切除が必要とされる場合の多くは、金属製のプレートや体のほかの部位の骨を用いた再建手術を必要とします。
骨がくぼむ程度の欠損の場合は、義歯の歯肉部分を大きく厚みを持たせるような形で補う「顎補綴」で見た目や機能を補えることがあります。
いずれの場合も高い専門性を持った医療機関との連携の上、治療を行います。

薬剤関連顎骨壊死（MRONJ）の予防のための
かかりつけ歯科受診のススメ

薬剤関連顎骨壊死（MRONJ）の予防のためには、薬剤の投与を開始してからも、かかりつけ歯科で継続的に見てもらうことをお勧めします。

ゾレドロン酸の投与を受けている前立腺がん骨転移の患者さんを対象とした研究では、投与中に3か月毎の歯科的介入を行った場合に比べて、行わなかった場合にはMRONJの発症リスクが約2倍高かったと報告されています。

かかりつけ歯科で日頃から受けておきたい歯科治療

- ブラッシング指導
- 歯周病治療
- う蝕治療
- 義歯の治療、調整
- 定期検診、メンテナンス

など

また、MRONJは自覚症状のないままに発症する場合や、発症初期段階など通常の歯周病やう蝕による歯肉の炎症と見分けがつきにくい場合があります。そのため、原因になる可能性の薬物の投与を受けていることを、処方している担当医師とかかりつけ歯科との間で情報共有しておくことが大切です。
さらに、MRONJとしての確定診断や治療は病院歯科/口腔外科などの専門施設への受診が必要となる場合が少なくありませんが、その際もお口の所見や治療歴の情報共有が必要となります。
横浜市歯科医師会では薬剤関連顎骨壊死の予防や対応ができるよう、地域の歯科医院と主治医の先生や病院歯科/口腔外科の先生との連携体制づくりに積極的に取り組んでいます。

療養中にかかりつけ歯科を探したいときには、次のページへ

回答者 光永 幸代 先生
神奈川県立がんセンター　歯科口腔外科

周術期等口腔機能管理・在宅歯科医療などの

ご相談は 各区在宅歯科医療連携室へ

横浜市歯科医師会ならびに各区の歯科医師会では、通院が難しい患者さんと地域の歯科訪問診療をつなぐお手伝いをしています。ご不明なことやご不安なことがありましたらお気軽にご相談ください。

在宅歯科医療連携室

1. **青葉区**在宅歯科医療地域連携室
   TEL.050-3488-6764
2. **港北区**在宅歯科相談室
   TEL&FAX.045-543-5510
3. **つるみ区**歯科医療連携相談室
   TEL.070-4039-2626
   FAX.0120-985-966
4. **旭区**在宅歯科医療連携室
   TEL.080-7799-7480
   FAX.045-363-2881
5. **保土ケ谷区**在宅歯科相談室
   TEL.045-309-8114
   FAX.045-330-6090
6. **西区**在宅歯科医療相談室
   TEL.080-3696-2676
   FAX.045-534-6884
7. **泉区**在宅歯科医療連携室
   歯科訪問診療相談室
   TEL.0120-740-648
   FAX.0120-740-647
8. **磯子区**在宅歯科医療連携室
   TEL.080-8720-5526
   FAX.045-370-8080
9. **金沢区**在宅医療相談室
   TEL.045-782-5031
   FAX.045-785-3401
10. **横浜市地域連携室**（横浜市歯科医師会・中区）
    TEL.0120-814-594
    FAX.0120-458-557

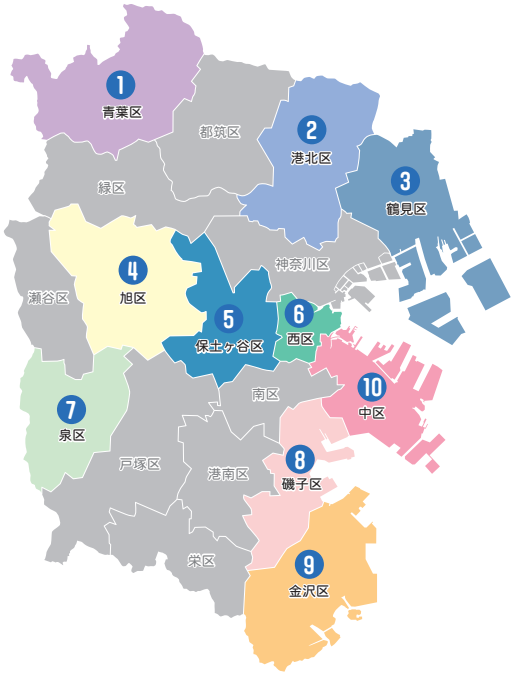

連携室未設置区は
⑩横浜市地域連携室（横浜市歯科医師会）へご相談ください。